1. Rhythmus

Sinusrhythmus?

P Welle positiv in I, II, aVF; negativ in aVR; vor jedem QRS

- ja → **regelmässig?**
  - ja → Sinusrhythmus
  - nein → respratorisch bedingte Sinusarrhythmie
- nein →
  - Vorhofrhythmus (z.b. wandernder Schrittmacher)
  - junktionaler Rhythmus
  - Ventrikel Rhythmus
  - Schrittmacherrhythmus
  - Extrasystolen
  - Tachy- / Bradyarrhythmie
  - ...

2. Herzfrequenz

- Tachykard → **QRS Breite**
  - schmal → Sinustachykardie, SVT, Vorhofarhrythmie
  - breit → Ventrikuläre Tachykardie, Vorhofarhrythmie mit Schenkelblock
- Normokard
- Bradykard

3. Lagetyp

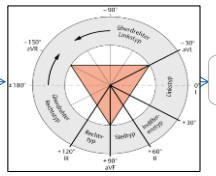

altersentsprechend normaler Lagetyp?

- nein → **DD:** Ventrikelhypertrophie / -dilatation, anatomische Abnormität (z.B. AV-Kanal, AVSD, Trikuspidalatresie...)

4. Zeitintervalle

(in Ableitung II gemessen)

a) PQ-Intervall

Dauer

- abnormal →
  - **DD verlängert:**
    - AV-Block Grad I
    - hoher Vagotonus
    - ausgeprägte Sinusbradykardie, medikamentös (Digitalis, Beltablocker, Antiarryhythmika)
    - Hypo-/Hyperkaliämie
    - Myokarditis
    - anatomischer Herzfehler
  - **DD verkürzt:**
    - Präexzitation (WPW)
    - ektoper AV-Ersatzrhythmus
    - ...
  - **DD variabel:**
    - wandernder Schrittmacher
    - AV-Block Grad II Typ Wenckebach
    - -...

b) QRS

Dauer

Morphologie

- verlängert →
  - **Delta Welle** Präexzitation (WPW)
  - **Schenkelblockbilder:**
    - **kompletter Rechtsschenkelblock**: rSR'-Formation in V1,2
    - **kompletter Linksschenkelblock**: Tiefe S-Zacken in V1,2
  - ventrikulärer Rhythmus / Extrasystolen, Schrittmacherrhythmus
  - ausgeprägte Hyperkaliämie....
- auffällige Morphologie →
  - **Hemiblöcke:**
    - **linksanteriorer Hemiblock:** Überdrehter Linkstyp und S-Persistenz in V6
    - **linkposteriorer Hemiblock:** (Überdrehter) Rechtslagetyp

c) QT-Intervall

QTc = QT / √ RR

Normwerte:
- erste Lebenswoche: bis 0.47 Sek
- frühe Kindheit: bis 0.45 Sek
- 1-15 Jahre: < 0.44 Sek
(grenzwertig 0.44 – 0.46 Sek;

- **Verlängert:** DD Long-QT-Syndrom, Hypokalzämie, Hypokaläme, entzündliche Herzerkrankungen, Myokarderkrankungen, Schädelhirntrauma, Medikamente (Antiarrhythmika der Klasse IA, IC und III, Antidepressiva, Antihistaminika),
- **verkürzt:** DD Short-QT-Syndrom, Hyperkalzämie, Hyperkaliämie, Digitalis

5. Hypertrophie-zeichen

Cave: bei Schenkel-blöcken nicht beurteilbar

- **Morphologie P-Welle** →
  - **Atriale Hypertrophie**
    - **P-Pulmonale / dextrokardiale:** P Amplitude > 3mm
    - **P-Mitrale:** P Breite vergrössert > 70ms Säuglinge, > 90ms Kinder
- **Morphologie QRS** →
  - **Rechtsventrikukäre Hypertrophie:** R V1 hoch, S V6 tief
  - **Linksventrikuläre Hypertrophie:** R V6 hoch, S V1 tief

6. Repolarisation

ST-Strecke

- **Anhebung J-Punkt** → **Frühe Repolarisation:** physiologisch bei Adoleszenten mit Normalisierung bei Sympathikotonus
- **ST-Hebung** → **DD:** Myokardinfarkt, Perikarditis
- **ST-Senkung** → **DD:** Endokardiale Ischämie, rechts-/ linksventrikuläre Hypertrophie, Digitalisierung, Mitralklappenprolaps

T-Welle

Amplitude

Diskordanz

- **zu hoch:** DD Hyperkaliämie, linksventrikuläre Hypertrophie, erhöhter Parasympathikotonus, Sinusbradykardie
- **zu flach:** DD Hypokaliämie, Hyper- / Hypoglykämie, Hypothyreose, Peri-/Myokarditis, Myokardischömie, Digitalisierung
- **Diskordante T-Welle**: DD Myokardhypertrophie, myokardiale Dysfunktion, Ischämie, Peri-/myokarditis
- **T-Welle Alternans:** DD Long-QT-Syndrom

U-Welle

DD physiologisch, DD auffällig hoch bei Hypokaliämie,