

# Hodenhochstand

## Zeitgemässe Therapie und die Rolle der Laparoskopie

Bis zum Alter von 6 Monaten kann der Hoden noch spontan deszendieren, sodass mit einer Operation zugewartet werden kann. Bleibt der Deszensus jedoch aus, so ist eine rechtzeitige, das heisst frühzeitige Operation zwischen dem 6. und 12. Lebensmonat essenziell, insbesondere um die Fertilität des Hodens zu erhalten. Ein Pendelhoden stellt hingegen keine Operationsindikation dar. Bei nicht tastbarem Hoden ist die Laparoskopie der Goldstandard.

Von Philipp Szavay<sup>1</sup> und Marc Schumacher<sup>2</sup>

Der 1786 von Hunter erstmals in seinen Grundzügen beschriebene Hodenhochstand ist ein in der pädiatrischen und kinderchirurgischen Praxis täglich begegnendes Phänomen. Er wird auch als Kryptorchismus (von gr. κρυπτος [kryptos] und ορχις [orchis] = «verborgener Hoden») bezeichnet, zumeist ist dieser Begriff jedoch den nicht im Skrotum palpablen Hoden vorbehalten. Die Inzidenz des Hodenhochstandes beträgt bei reifen neugeborenen Jungen 1,8 bis 8,4 Prozent (davon 10–30% bilateral), bei Frühgeborenen bis zu 45,3 Prozent (davon 50–75% bilateral).

Mit den bereits publizierten Guidelines aus der Schweiz (1) sowie der deutschen S2-Leitlinie zum Hodenhochstand/Maldeszensus testis der Deutschen Gesellschaft für Kinderchirurgie, der Deutschen Gesellschaft für Pädiatrische Endokrinologie sowie der Deutschen Gesellschaft für Urologie, gelistet unter der AWMF (Arbeitsgemeinschaft der wissenschaftlichen medizinischen Fachgesellschaften) (2), bestehen evidenzgeprüfte Vorgaben für die zeitgemässe Behandlung des Hodenhochstands. Dabei spielt die Laparoskopie heute eine zentrale Rolle, insbesondere in der Diagnostik des echten Kryptorchismus sowie gleichermaßen der operativen Therapie des Bauchhodens.

Der Hodenhochstand liegt ätiologisch begründet in der embryologischen Entwicklung und stellt daher ein IV-pflichtiges Leiden dar. Somit kann er bei entsprechender (operativer) Therapie in der Schweiz als Geburtsgebrechen unter der GgV-Ziffer 355 abgerechnet werden.

### Ätiologie

Das Entstehen eines Hodenhochstandes beziehungsweise der Verbleib des Hodens im Bauch oder inguinal, also das Nicht-Statfinden eines regelhaften Deszensus des oder der Hoden, ist ein komplexer Vorgang, welcher durch sehr differenzierte hormo-

nelle Einflüsse beeinflusst und gesteuert wird. Das Verständnis der embryonalen Entwicklung des Hodens und seines Deszensus in das Skrotum soll daher kurz dargestellt werden (3).

Die in der 5. SSW (Schwangerschaftswoche) aus dem Mesonephros entstandenen Gonaden differenzieren sich während der 7. bis 8. SSW zu Hoden. Dies wird durch die auf dem Y-Chromosom liegende SRY (sex determining region of Y-gene) getriggert. Zunächst liegen die Hoden ventro-medial des Mesonephrons, nahe der Inguinalregion. Das Gubernaculum testis verhindert während der Ausdifferenzierung, welche etwa in der 12. SSW abgeschlossen ist, ein Aufsteigen der Hoden, wie es die Ovarien beim Mädchen tun. Zugleich bildet sich der Processus vaginalis peritonei, eine Peritonealfalte, entlang des Gubernaculum testis in den Inguinalkanal aus und bereitet den Weg für den folgenden Deszensus. Erst wenn während der 24. bis 35. SSW das Gubernaculum testis schrumpft, kommt es konsekutiv zum eigentlichen Deszensus der Hoden durch den Inguinalkanal. Der Processus vaginalis peritonei obliteriert bis zur Geburt, sodass dann der Leistenkanal verschlossen und die Hoden im Skrotum platziert sind.

Im Rahmen dieses Vorgangs kann es zu Störungen kommen, die entsprechend ihrem zeitlichen Auftreten eine nicht deszendierte Hodenlage begründen. Dabei ist zu beachten, dass ein Hodenhochstand bei Geburt am Termin nicht definitiv sein muss – deszendieren doch bis zu zwei Drittel dieser kryptorchen Hoden innerhalb der ersten 3 bis 6 Lebensmonaten spontan (3).

### Kryptorchismus, Hodenhochstand, ektopter Hoden

Nach wie vor besteht oftmals eine unklare Definition, was nun ein Kryptorchismus, ein Hodenhochstand oder gar ein ektopter Hoden ist.

In zwei Drittel der Fälle von Hodenhochstand bei Neugeborenen deszendieren die Hoden innerhalb von 3 bis 6 Monaten spontan.

<sup>1</sup>Kinderchirurgische Klinik, Kinderspital, Luzerner Kantonsspital

<sup>2</sup>Universitätskinderspital Zürich

*Kryptorchismus:* Der Kryptorchismus bezeichnet den Zustand eines nicht im Skrotum vorhandenen Hodens, sagt aber nichts über dessen tatsächliche Lage oder überhaupt sein Vorhandensein aus. Er ist also ein Oberbegriff für alle folgenden Entitäten.

*Hodenhochstand:* Der Hodenhochstand oder der nicht deszendierte Hoden beschreibt den Zustand eines Hodens, welcher auf dem physiologischen Weg des Deszensus stehen geblieben ist. Häufig sind dies der Leistenhoden oder der epi-/präfasziale Hoden, distal des äusseren Leistenrings.

*Ektoper Hoden:* Der ektoper Hoden hat den physiologischen Weg des Deszensus verlassen. Diese ektopen Hoden liegen femoral, peripubisch, penil oder perineal. Auch transverse Ektopien, also auf der Gegenseite liegende Hoden, sind beschrieben.

### Hoden nicht palpabel ≠ nicht vorhanden

Ist ein Hoden nicht palpabel, dann liegt er entweder intraabdominal, also proximal des inneren Leistenrings, was auch als «echter» Kryptorchismus bezeichnet wird, oder er ist nicht (mehr) vorhanden. Beim Säugling ist die Palpation eines Leistenhodens oft schwierig, sodass auch dieser, wenn er klinisch nicht zu fassen ist, aus praktischen Gründen zu dieser Gruppe gezählt wird. Die Hodensuche bei nicht palpablen Hoden ist heutzutage eine Domäne der Laparoskopie.

Ist ein Hoden nicht auffindbar, so ist ätiologisch entweder der sogenannte «vanishing testis» oder – seltener – die Hoden-Agenesie die Erklärung. Bei Ersterem ist ein primär normal angelegter Hoden im Verlauf der Embryonalentwicklung untergegangen, am wahrscheinlichsten infolge einer intrauterinen Hodentorsion mit konsekutiver Nekrose. Intraoperativ findet sich dann nur noch eine «nubbin» genannte Reststruktur ohne funktionelle Bedeutung. Bei der Hoden-Agenesie wurde der Hoden nie angelegt, sei es aufgrund einer primär insuffizienten embryonalen Blutzufuhr oder fehlerhafter Gonadendifferenzierung (3).

### Pendel- und Gleithoden

In der klinischen Praxis werden immer wieder die Bezeichnungen Pendel- und Gleithoden verwendet. Ein Pendelhoden (retractile testis) ist ein regelrecht deszendierter Hoden, welcher sich jedoch häufig ausserhalb des Skrotums befindet. Dieser Hoden pendelt immer wieder spontan ins Skrotum und lässt sich von inguinal nach skrotal verlagern, wo er auch, wenigstens kurzzeitig, verbleibt. Der Pendelhoden gilt nicht als Kryptorchismus. Beim Pendelhoden kann es auch vorkommen, dass er sich auch noch nach Jahren spontan oder sekundär, zum Beispiel nach einer Leistenoperation in der Leiste, fixiert und somit kryptorch wird. In diesem Fall spricht man von einer Hodenretention. Daher darf beim bereits älteren Knaben der zu einem früheren Zeitpunkt als deszendiert beschriebene Hoden nicht ohne weiteres angezweifelt werden (4).

Der Gleithoden hingegen ist proximal des Skrotums fixiert. Er zieht sich bei Nachlassen des Zuges sofort wieder nach inguinal zurück oder ist gar nicht erst ins Skrotum herab zu mobilisieren. Er stellt immer eine OP-Indikation dar (3).

### Untersuchungen

Da die klinische Untersuchung massgeblich ist, jedoch bisweilen schwierig sein kann, sollte sie im Rahmen einer ruhigen und entspannten sowie warmen Atmosphäre durchgeführt werden. Dem Säugling oder Kleinkind gewährt man nach dem Öffnen der Windeln respektive nach dem Ausziehen der Unterhose am besten einige Minuten Zeit, um sich an die Situation zu gewöhnen. Bei älteren Kindern empfiehlt sich die Untersuchung im Stehen oder im Sitzen mit aussenrotierter und abduzierter Hüfte (Schneidersitz), bei Säuglingen und Kleinkindern wird diese in Rückenlage durchgeführt.

An erster Stelle steht die Inspektion. Bisweilen zeigen sich die Hoden schon beim Betrachten als deszendiert und rutschen hingegen bei der Palpation nach proximal. Die Untersuchung wird mit zwei Händen durchgeführt, dabei streicht die eine Hand den Leistenkanal nach distal aus, wobei der Hoden oft unter den untersuchenden Fingern wahrgenommen werden kann. Er kann dann distal beziehungsweise im Skrotum von der anderen Hand gefasst werden. Bei unsicherem Befund sollte die Inspektion zu einem späteren Zeitpunkt wiederholt werden (3).

Lässt sich kein Hoden palpieren, sollte auf einen ektopen Hoden hin abgesehen werden. Lässt sich der Hoden bei der manuellen Untersuchung gar nicht lokalisieren, so steht an nächster Stelle eine Sonografie. Aufgrund von vorhandenem Fettgewebe oder anderen, die manuelle Untersuchung erschwerenden Umständen können in der Leiste lokalisierte Hoden manchmal nicht palpieren werden. Diese sind dann aber meist im Ultraschall zu erkennen.

Die Hodensuche bei weder klinisch noch sonografisch fassbaren Hoden ist, wie bereits erwähnt, eine Domäne der Laparoskopie. Diese bietet den Vorteil, dass sie einerseits diagnostisch und gleichzeitig auch therapeutisch eingesetzt werden kann. Kein bildgebendes Verfahren ist der Laparoskopie bei der Suche von intraabdominellen Hoden überlegen. Umgekehrt darf nur dann die Diagnose eines komplett fehlenden Hodens gestellt werden, wenn auch laparoskopisch kein Hoden gefunden wird.

Bei bilateralem Kryptorchismus oder unilateralem Kryptorchismus mit weiteren Auffälligkeiten des Genitals, wie einer Hypospadie, einer Hyperpigmentation des Skrotums oder anderen Auffälligkeiten, muss an das mögliche Vorliegen eines DSD (disorder of sex development) gedacht werden (3). Diese Patienten sind entsprechend endokrinologisch und gegebenenfalls genetisch abzuklären.

### Indikationsstellung für eine OP

Ob ein nicht deszendierter Hoden primär dysplastisch ist und deswegen nicht deszendiert oder ob der Hoden bedingt durch den Hochstand sekundär Schaden nimmt, ist Gegenstand einer andauernden Diskussion. Neuere Ergebnisse weisen eher in letztere Richtung (4). Unstrittig ist nicht nur deshalb, dass die Korrektur der Hodenlage essenziell ist. Es gibt vorrangig zwei Gründe, die eine zeitgerechte operative Hodenverlagerung indizieren.

Der Pendelhoden ist keine OP-Indikation.

**Fertilität:** Zum einen bedarf der Hoden eine gegenüber der Leiste (35 °C) oder dem Bauchraum (37 °C) mit zirka 33 °C niedrigeren Temperatur, damit er nicht geschädigt wird (4). Geschädigt bedeutet in diesem Zusammenhang eine reduzierte Funktion hinsichtlich der Produktion von Sexualhormonen sowie vor allem der Reifung von Gonozyten zu adulten Spermatozoonen, aus welchen später die Spermien generieren. Bei kryptorcher Hodenlage ist diese Reifung bereits im Alter von 6 Monaten gefährdet, was wiederum zu einer signifikant verminderten Fertilität führt. Auch durch eine spätere Hodenverlagerung vor oder nach der Pubertät kann diese dann nicht mehr verbessert werden (3).

**Karzinomrisiko:** Zum anderen ist das Risiko eines Hodenkarzinoms bei kryptorchen Hoden bis zu 10-mal höher als beim deszendierten Hoden (4); es wird mit zirka 1:2000 angegeben. Daher ist eine Orchiektomie eines makroskopisch normal ausgebildeten, kryptorchen Hodens allein aus diesem Grund nicht gerechtfertigt. Durch eine Hodenverlagerung vor der Pubertät lässt sich jedoch das relative Karzinomrisiko um mehr als das 5-Fache senken. Von einer Routinebiopsie des Hodens wird abgeraten (5). Zudem ist ein möglicher Tumor des im Skrotum liegenden Hoden der manuellen (Selbst-)Untersuchung besser zugänglich. Der kontralaterale, normal deszendierte Hoden hat übrigens kein erhöhtes Karzinomrisiko (5).

Für den intraabdominellen Hoden gilt zudem ein erhöhtes Risiko der Hodentorsion. Dafür ist die Gefahr eines Traumas durch Quetschung für den Leistenhoden etwas erhöht. Nicht zuletzt ist auch das Erscheinungsbild des Genitals einschliesslich der beidseits im Skrotum befindlichen Hoden ein Aspekt, der berücksichtigt werden muss (3, 4).

Zusammenfassend ist aus den genannten Gründen (Fertilität, Karzinomrisiko, Gefahr von Torsion oder Trauma sowie psychosexuelle Aspekte) bei einem Kryptorchismus, aber nicht beim Pendelhoden, die Indikation zur Operation immer gegeben.

In der Schweiz wird durch die SwissPu (Schweizerische Gesellschaft für Kinderurologie) eine Operation bis zum Alter von 15 Monaten empfohlen (1). Davor kann der Hoden noch spontan deszendieren, später aber können bereits erste Schädigungen der Keimzellen auftreten (3). Die oben genannte S2-Leitlinie (2) empfiehlt, dass mit Ende des 1. Lebensjahres der Hoden in einer skrotalen Lage sein soll. Diese Leitlinie berücksichtigt die wichtigen Konsensuspublikationen aus Skandinavien, und sie beruht auf hoher Evidenz für die empfohlene Vorgehensweise. In einer aktuell publizierten Metaanalyse wurde der frühe Operationszeitpunkt übereinstimmend als positiver Einfluss auf die spätere Fertilität des Hodens genannt (3).

Die Operation wird zwar zwischen dem 6. und 12. Lebensmonat empfohlen, doch in der Realität wird wohl eher zu spät operiert. Dies berichten die Autoren einer retrospektiven, multizentrischen Studie aus verschiedenen, ambulanten wie klinischen kinderchirurgischen Einrichtungen in Baden-Württemberg anhand von Daten aus einem Kollektiv von 2213 orchidopexierten Jungen. Dabei wurden nur 18,7 Prozent vor dem 1. Lebensjahr operiert, 24 Prozent zwischen dem

1. und 2. Lebensjahr und 57 Prozent erst nach Vollendung des 2. Lebensjahres. Sie folgerten daraus, dass bei Hodenhochstand in den meisten Fällen später als empfohlen operiert wurde (4).

## Hormontherapie?

Die Sinnhaftigkeit und Wirksamkeit der Hormontherapie, meist mittels hCG (z.B. Pregnyl®) oder LHRH beziehungsweise GnRH (z.B. Synrelina®), ist Gegenstand seit Jahren anhaltender Diskussionen. Testosteron ist obsolet, löst es doch häufig eine Pubertas praecox aus.

Die Hormontherapie wird zum Teil mit einer Erfolgsrate von rund 20 Prozent beschrieben (5, 6), oftmals aber bei älteren Patienten und Patienten mit Pendelhoden, bei denen eine Therapie gar nicht indiziert ist. Zudem wird eine Rezidivrate von bis zu 15 Prozent berichtet (6).

Die einzige Berechtigung für eine hormonelle Therapie besteht während der «Mini-Pubertät» im Alter von 6 bis 8 Monaten. In dieser kommt es physiologischerweise zu einer vermehrten Ausschüttung von Gonadotropinen wie in der Pubertät. Ausschliesslich in dieser kurzen Phase kann eine Hormontherapie wirken, ansonsten hat sie keinerlei Berechtigung und kann daher auch nicht empfohlen werden. Insofern ist die eigentliche Behandlung des Hodenhochstandes auch eine chirurgische.

## Operation nach Shoemaker

Die operative Verlagerung des Hodens – die Funikulyse, die Herniotomie eines meist vorhandenen persistierenden Processus vaginalis peritonei sowie dann die eigentliche Hodenverlagerung nach skrotal und die Orchidopexie – sind der therapeutische Standard (5). Hierbei handelt es sich um eine kinderchirurgische Indexdiagnose. Somit gehören diese Patienten auch in die Hand des (erfahrenen) Kinderchirurgen oder -urologen. Zudem bedürfen diese Kinder einer spezifischen kideranästhesiologischen Betreuung. Beim inguinal oder epi-/präfaszial lokalisierten Hoden wird die Operation in Allgemeinnarkose und gegebenenfalls mit einem Caudalblock durchgeführt, die sogenannte Orchidopexie nach Shoemaker. Der Hoden liegt nach einer Hodenverlagerung und Orchidopexie unmittelbar subkutan in einer neu geschaffenen, epidartalen Tasche, die Hodenhüllen sind eröffnet, daher ist er bei einem eventuellen Wundinfekt unmittelbar gefährdet.

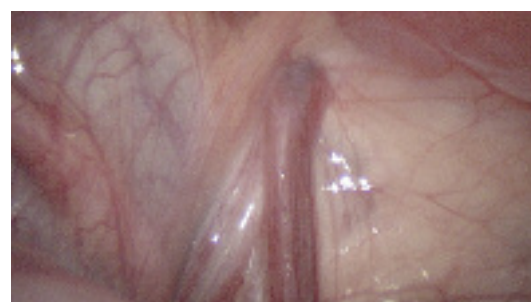


Abbildung 1:  
Laparoskopische Hodensuche: Der Ductus deferens zieht durch den inneren Leistenring in den Leistenkanal; dies beweist eine inguinale Hodenlage.

**Der Gleithoden  
ist immer eine  
OP-Indikation.**

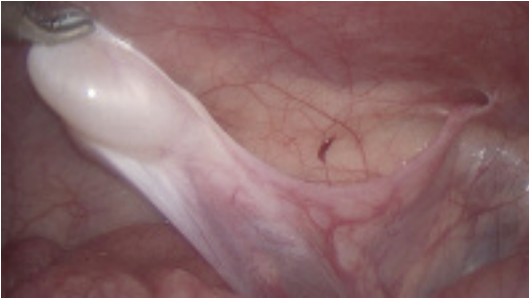

Abbildung 2:  
Laparoskopische Hodensuche: Der Ductus deferens führt zu einem erhaltenswürdigen Hoden.

### Laparoskopie

Kann der Hoden präoperativ weder klinisch noch sonografisch sicher lokalisiert werden, so ist eine Laparoskopie angezeigt. Diese kann an einem kinderchirurgischen Zentrum in jedem Lebensalter, auch beim Säugling durchgeführt werden und hat keine höhere Komplikationsrate als beim älteren Kind (5). Bei der Bauchspiegelung dient der Ductus deferens als Leitstruktur. Zieht dieser durch den inneren Leistenring in den Leistenkanal (Abbildung 1), so beweist dies eine Hodenlage inguinal, wenngleich damit nichts über die Qualität des Hodens ausgesagt ist. Dies bedingt aber, dass die Laparoskopie abgebrochen und inguinal eine offene Hodenverlagerung fortgeführt werden kann.

Endet der Ductus deferens jedoch intraabdominal blind, das heisst, an seinem Ende findet sich kein Hoden, so muss die Diagnose eines fehlenden Hodens (vanishing testis) gestellt werden. In diesem Fall liegt es im Ermessen des Operateurs, den kontralateralen Hoden protektiv zu pexieren, um einer möglichen Torsion und somit dem vollständigen Verlust der Gonaden vorzubeugen.

Führt der Ductus deferens zu einem erhaltenswürdigen Hoden (Abbildung 2), so ist die Operation nach Fowler-Stephens indiziert: Dabei werden die zu kurzen Hodengefässe in einem ersten Schritt ligiert und durchtrennt, ohne dass der intraabdominal liegende Hoden mobilisiert wird. Nach Ausbilden eines insbesondere über die Arteria ductuli deferentiis sowie das unbedingt später zu erhaltene Gubernaculum testis gebildeten Kollateralversorgung kann er dann nach rund 6 Monaten im Rahmen einer zweiten Operation offen verlagert werden. In jedem Fall ist eine klinische Kontrolle der Hodenlage ein Jahr postoperativ indiziert.

**Bis zum Alter von 15 Monaten kann es noch zu einem spontanen Hodendeszenus kommen.**

### Zusammenfassung

- Bis zum Alter von 6 Monaten kann der Hoden noch spontan deszendieren, sodass bis dahin mit einer Operation zugewartet werden kann. Diese sollte aber nach heutiger Auffassung vor dem 12. Lebensmonat durchgeführt werden, da der Hoden durch seine kryptorchische Lage sonst Schaden nimmt. Im praktischen Alltag wird jedoch in den meisten Fällen zu spät operiert.
- Ein Pendelhoden stellt keine Operationsindikation dar.
- Ein Kryptorchismus, und somit auch ein Gleit Hoden, muss immer operiert werden.
- Die konservative Hormontherapie kann nicht mehr empfohlen werden, sie stellt allenfalls in der sogenannten «Mini-Pubertät» im Alter von 6 bis 8 Monaten eine Therapieoption dar.
- Der nicht palpable Hoden ist, auch beim Säugling, die Domäne der Laparoskopie. Nur in dieser kann das Vorhandensein eines Hodens sicher bestätigt beziehungsweise ausgeschlossen werden. Zudem bietet sie die Option einer zweizeitigen Hodenverlagerung in der Technik nach Fowler-Stephens bei intraabdominellen Hodenlage.

#### Korrespondenzadresse:

Prof. Dr. med. Philipp Szavay  
Kinderchirurgische Klinik  
Kinderspital  
Luzerner Kantonsspital  
Spitalstrasse  
6000 Luzern 16  
E-Mail: Philipp.szavay@luks.ch

#### Literatur:

1. Gapano C et al. Management of cryptorchidism in children: guidelines. *Swiss Medical Weekly* 2008; 138 (33-34): 492–498.
2. S2-Leitlinie Kinderchirurgie: Hodenhochstand – Maldeszenus testis. Leitlinie der Deutschen Gesellschaft für Kinderchirurgie (DGKCh) gemeinsam mit der Deutschen Gesellschaft für Urologie (DGU) und der Deutschen Gesellschaft für Kinder- und Jugendmedizin (DGKJ), vertreten durch die Arbeitsgemeinschaft für pädiatrische Endokrinologie. AMWF-Register 006/022, 7/2013, [www.awmf.org](http://www.awmf.org).
3. Chan E et al. Ideal timing of orchidopexy: a systematic review. *Pediatr Surg Int* 2014; 30: 87–97.
4. Hrivataki G et al. Operationszeitpunkt bei Hodenhochstand. *Dtsch Arztebl Int* 2014; 111: 649–657.
5. Burgu B et al. Cryptorchidism. In: Gearhart JP et al. (eds.), *Pediatric Urology*, 2<sup>nd</sup> ed., Elsevier Saunders 2009.
6. Hutson JM. Undescended testis, torsion, and varicocele. In: Grosfeld JL et al. (eds.), *Pediatric Surgery*, 6th ed., Elsevier Saunders 2006.
7. Wood HM et al. Cryptorchidism and testicular cancer: separating fact from fiction. *J Urol* 2009; 181: 452–461.