

Kinderchirurgische Klinik Kinderspital Luzern		HYPEREXTENSIONS- TRAUME DER IP-GELLENKE
2011 / Dr.Galanti		Seite 1 / 2

Hyperextensionstrauma der IP-Gelenke/Verletzungen der volaren Platte/Klinik und Therapie

Anamnese:

- axiales Trauma eines Langfingers oder Daumens
- Patient meist > 9 Jahre

Befund:


- Schwellung eines Interphalangealen Gelenkes (IP)
- Hämatom volarseitig
- schmerzbedingte Bewegungseinschränkung
- Hyperextendierbarkeit und /oder seitliche Aufklappbarkeit des Fingers in 0° Stellung

Röntgen Finger ap/seitlich:


- Nachweis eines Abrissfragmentes ist beweisend
- unauffälliges Röntgen schliesst eine Verletzung nicht aus

Ultraschall nicht indiziert


Einteilung :



Typ I: Radiologisch keine sichtbare ossäre Läsion. Hämatom im Bereich der volaren Platte. Stabiles Gelenk



Typ II Radiologisch sichtbarer Fragmentabriss mit Dislokation bis 1 mm, Fragment < 1/3 der Gelenksfläche. Stabiles Gelenk



Typ III Radiologisch grosses, disloziertes Fragment > 1/3 der Gelenksfläche oder kleine weit dislozierte Fragmente und/oder instabiles Gelenk

Kinderchirurgische Klinik Kinderspital Luzern		HYPEREXTENSIONS- TRAUMA DER IP-GELENKE
2011 / Dr.Galanti		Seite 2 / 2

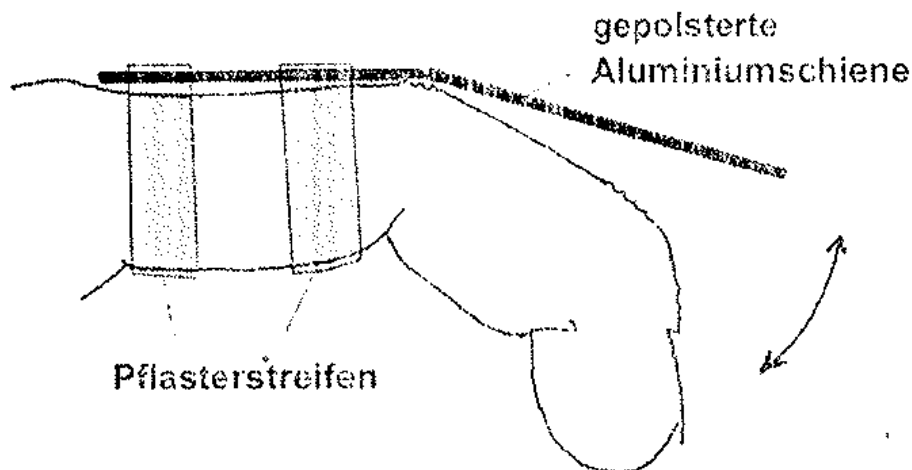
Therapie:

1. Hyperextensionstrauma des DIP:

- dorsale Aluminiumschiene in 15° Flexion für 10 Tage

2. Hyperextensionstrauma des PIP Grad I und II

- gepolsterte Aluminiumschiene über PIP in 20° Flexion mit Heftpflaster ausschliesslich an der Grundphalanx fixiert für 10 Tage
- Analgesie
- Pflaster mitgeben
- 3 x täglich vollständige Flexion des Fingers und Extension bis zu Schiene (20°)
- Schienenentfernung durch Patienten am 10. Tag und Spontanmobilisation
- keine Röntgenverlaufskontrolle, Kontrollen beim HA bei Bedarf
- Falls nach 10 Tage keine vollständige Extension im PIP möglich erneute Kontrolle bei uns
- Fixation an den Nachbarfinger bei Ballspielen bis zur Schmerzfreiheit



3. Hyperextensionstrauma des PIP Grad III

- ad ops
- sofortige Reposition der Luxation
- offene Verletzung sofortige Operation
- geschlossene Verletzungen: Operation innert 1 Woche. Bis zur Operation Ruhigstellung mit volarer Vorderarmgippschiene